

# Eine Mittelohrentzündung war sein Todesurteil

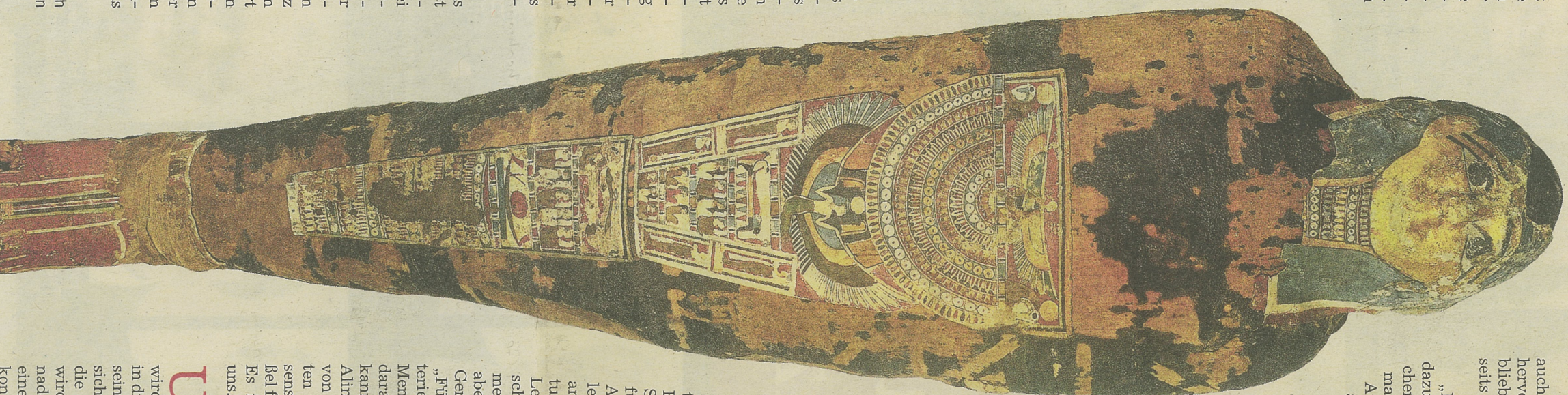
Weltpremiere in Heidelberg: Forscher untersuchen eine Mumie mit Computertomografie / Von Dina Faltings

**D**er „Patient“ ist schwierig, aber die Wissenschaftler am Heidelberg Center for Cultural Heritage (HCCCH) der Universität sind hartnäckig. Sie wollen Djed-Hor seine Geheimnisse entlocken und dazu setzen sie modernste Techniken ein. Denn bei dem längst schon gestorbenen „Patienten“ handelt es sich um die Mumie eines Erwachsenen aus der Ägyptischen Sammlung am HCCCH. Sein Name war „Djed-Hor, Sohn des Peti, geboren von Ta-men“, wie die einzige Inschrift auf seinem Sarg verrät. Die Mumie stammt aus der mittellägyptischen Stadt Achmin und stammt, nach dem Titel des Sarges zu schließen, aus den letzten drei vorchristlichen Jahrhunderten, der ptolemäischen Zeit, die mit der Römeroberung Ägyptens durch die Römer 31 v. Chr. ihr Ende fand.

Dies sind die bisher bekanntesten Tatsachen, aber eine Computertomografie (CT) brachte jetzt einige sensationelle Neuigkeiten über den Patienten ans Licht. Der Radiologe Dr. Roman Sokranski erklärt: „Wie man an dem stark geschwollenen rechten Gehörgang erkennt, hatte sich Djed-Hor eine Mittelohrentzündung zugezogen, die sich dann aber auf den umgebenden Knochen, das Mastoid, ausdehnte. Das erkennt man an der Füllung der normalerweise luftgefüllten Zellen dieses Knochens mit einer verfestigten Flüssigkeit, die nur Eiter sein kann. Allein das ist schon furchtbar schmerzhaft und hätte bei uns früher dazu geführt, dass man den Knochen aufbohrt, um dem Eiter eine Abflussmöglichkeit zu bieten und das Leben des Patienten zu retten. Heute gibt man natürlich Antibiotika. Leider konnte der Eiter hier nicht nach außen entweichen, sondern suchte sich seinen Weg nach innen, indem er den Knochen auflöste. Dadurch verschlimmerte sich der Krankheitsverlauf bei Djed-Hor dramatisch und schließlich starb er wohl sehr schmerzvoll an einer Hirn- und Hirnhautentzündung, denn die Ränder des zerstörten Schädelknochens zeigen keinerlei Heilungsprozesse.“

**A**n der Mumie des Djed-Hor gibt es zwei Besonderheiten: Einerseits ist dies die erste nachgewiesene akute Mittelohrentzündung mit Mastoiditis bei einer altägyptischen Mumie, andererseits kann man zum ersten Mal einem altägyptischen Arzt bei der Behandlung über die Jahrtausende hinweg über die Schulter schauen. Denn die Medizin, die man Djed-Hor verabreicht hatte, blieb trotz der Reinigung des Leichnams in seinem Ohr, wo sie durch eine Kompressen fixiert wurde, die mit einer Bandage an seinem Kopf befestigt war. „Dies ist eine Behandlungsmethode, die man heute im Frühstadium auch noch anwendet“, so der Mediziner. Warum die Masse in seinem Ohr mumifiziert wurde, darüber können Ägyptologen nur spekulieren: das wurde bisher noch nie beobachtet und

Djed-Hor lebte in der Zeit um 200 v. Chr. in Achmin in Mittelägypten. Das Foto zeigt den Sarg, in dem die Mumie gefunden wurde.  
Foto: Robert Altai



auch aus den Texten geht darüber nichts hervor. Vielleicht wollten seine Hinterbliebenen, dass seine Schmerzen im Jenseits weiterhin gelindert werden?

„Die Medizin in seinem Ohr hat auch dazu geführt, dass seine Gehörknöchelchen noch an Ort und Stelle sind. Normalerweise fallen die nämlich durch Austrocknung bei der Mumifizierung aus ihrem Verband und gehen verloren, weil sie so klein sind“, so Dr. Wolfgang Pirsig, Hals-, Nasen- und Ohren-Arzt und Spezialist für antike und versteinerte Gehörknöchelchen. Er war extra aus Hamburg angereist, um bei diesem sehr besonderen Ereignis dabei sein zu können.

**Z**um ersten Mal in der Geschichte der Mumienforschung ist es nun möglich, ein altägyptisches Medikament auf seine Bestandteile hin zu untersuchen. Ein altägyptisches Handbuch für Ohrenärzte aus einer Zeit etwa 300 Jahre vor Djed-Hors Existenz enthält verschiedene Rezepte und man kann gespannt sein, ob sich eines davon identifizieren lässt. Immerhin kannten die Ägypter schon viele Heilkräuter und verwendeten oft Honig, von dem wir um seine desinfizierende Wirkung wissen. Auf der anderen Seite gibt es auch Rezepte aus der sog. Dreckapotheke, die nur durch den Placebo-Effekt wirken konnten. Daher wäre eine Probe von der Ohrfüllung für die Ägyptologie von großem wissenschaftlichen Interesse.

Auch andere Wissenschaftler interessieren sich für Proben aus Djed-Hors Kopf, darunter Dr. Alexander Stöbel aus dem Max-Planck-Institut für Menschheitsgeschichte, Abteilung Archäogenetik in Jena, sowie sein Kollege, der Bioinformatiker Dr. Alexander Herbig vom Max-Planck-Institut für evolutionäre Anthropologie in Leipzig. Beide erforschen die Geschichte der DNA von Erregern menschlicher Krankheiten. Sie haben aber gleichzeitig auch die menschlichen Gene und deren Entwicklung im Blick. „Für uns ist interessant, wie sich die Bakterien im Laufe der Jahrtausende an uns Menschen angepasst haben und ob man daraus etwas für die Zukunft ableiten kann“, so Dr. Herbig. Seine Doktorandin Alina Hiß ergänzt: „Derartiges Material von einem mumifizierten Leichnam haben wir noch nie, wir betreten hier wissenschaftliches Neuland.“ Und Dr. Stöbel fügt hinzu: „Versuchen müssen wir es! Es ist jedenfalls extrem spannend für uns.“

**U**n unter CT-Steuerung zielgerichtet Proben entnehmen zu können, wird jeder Patient, ob lebend oder – wie in diesem Fall – tot, ins CT geschoben und seine Position genau vermessen, so dass sich mit einem Kreuz aus Lichtstrahlen die Einstichstelle markieren lässt. Hier wird eine extrem dünne Akupunkturnadel in das Gewebe gedrückt und durch einen weiteren CT-Scan am Bildschirm kontrolliert, ob die Richtung stimmt. Erst

die folgenden Schritte kommen nur bei Mumien vor: Wenn alles passt, schiebt man vorsichtig ein dünnes Röhrchen um die Nadel herum in die Mumienbinden ein, das als Lenkung für den genau passenden Mini-Hohlbohrer dient, der mit einem zahnmedizinischen Gerät angetrieben wird.

Der Radiologe, Dr. Roman Sokranski, der den Spezial-Bohrer bedient, sorgte dabei noch für einige spannende Momente: Das für die Operation benötigte Werkzeug war zwar tags zuvor eine Stunde in die Bleiche gelegt worden, um Verunreinigung mit fremder DNA zu verhindern. Aber eine Schwierigkeit, die sich bei vielen zuvor durchgeführten Tests an „frischen“ Knochen natürlich nie gezeigt hatte, war die antike Tränkung des gesamten Gewebes mit Harzen und Ölen, die sich, ebenso wie der Knochen, in über 2000 Jahren Austrocknung stark verfestigt hatten.

**B**eim Schneiden des winzigen kleinen Hohlbohrerkerns von einem Durchmesser von drei Millimeter schnilzt die harte Harzmasse durch die Reibungshitze, wobei sich kurz ein wehrhafter Duft verbreitet. Aber nach dem Anhalten wird sie im Hohlbohrer sofort wieder fest, so dass die Bohrkern in den Röhrchen festsitzen. So muss dann als Probe jeweils der gesamte Hohlbohrer in das Probenröhrchen wandern.

Sogar die kleinen Brösel der Mumienbandage, die beim Anlegen des Minibohrlochs herunterfielen, sind noch zu etwas nütze: Dr. Herbig wird damit über die Methode der Radiokarbonanalyse das genaue Alter, d.h. das Sterbedatum herausfinden, so dass die Forscher Djed-Hors Lebensspanne dann noch klarer eingrenzen können. Sein Lebensalter ergab sich ebenfalls durch die CT-Bilder, denn die Schließung bestimmter Wachstumsstufen und die Abnutzung der Zähne machen es möglich, festzustellen. Djed-Hor starb in einem für ägyptische Verhältnisse schon recht fortgeschrittenen Alter von über 50, wobei er keinerlei Anzeichen von Arthrose zeigt. Das deutet darauf hin, dass er eher aus der Oberschicht kam und schwere Traglasten nicht zu seinem Alltag gehörten.

**D**ie minimal-invasiven Löcher, die in die Mumie gebohrt wurden, werden restauratorisch unsichtbar gemacht, obwohl sie in der Ausstellung ohnehin von der vergoldeten Mumienmaske verdeckt sein werden. Im CT bleiben sie natürlich für immer sichtbar, aber das soll auch so sein, da diese Untersuchung jetzt als Ereignis von großer Bedeutung zur „Lebensgeschichte“ von Djed-Hors Mumie dazugehört.

Info: Dina Faltings ist Kuratorin der Sammlung des Ägyptologischen Instituts am Heidelberg Center for Cultural Heritage der Universität Heidelberg. Da in der Ägyptischen Sammlung derzeit Umbaumaßnahmen laufen, kann die Mumie nicht öffentlich besichtigt werden. Es gibt aber auf Youtube einen sehr sehenswerten Film „Kinderuni digital – Das Geheimnis der Mumie.“